La rétinite pigmentaire

Rod-cone dystrophie
Retinitis pigmentosa

La maladie
Le diagnostic
Les aspects génétiques
Le traitement, la prise en charge, la prévention
Vivre avec
En savoir plus

Madame, Monsieur,
Cette fiche est destinée à vous informer sur la rétinite pigmentaire. Elle ne se substitue pas à une consultation médicale. Elle a pour but de favoriser le dialogue avec votre médecin. N'hésitez pas à lui faire préciser les points qui ne vous paraîtraient pas suffisamment clairs et à demander des informations supplémentaires sur votre cas particulier. En effet, certaines informations contenues dans cette fiche peuvent ne pas être adaptées à votre cas : il faut se rappeler que chaque patient est particulier. Seul le médecin peut donner une information individualisée et adaptée.

La maladie

Qu'est-ce que la rétinite pigmentaire ?

La rétinite pigmentaire (RP) est une maladie génétique dégénérative de l'œil qui se caractérise par une perte progressive et graduelle de la vision évoluant généralement vers la cécité. La RP est encore appelée *rod-cone* dystrophie ou *retinitis pigmentosa*, synonymes dérivés de son nom en anglais.

Combien de personnes sont atteintes de la maladie ?

La prévalence (nombre de cas dans une population donnée à un moment donné) est de 1 sur 3 500 personnes.

Qui peut en être atteint ? Est-elle présente partout en France et dans le monde ?

La maladie touche indifféremment les personnes des deux sexes, quelle que soit leur origine géographique. Elle peut débuter à n'importe quel âge avec une fréquence d'apparition plus grande entre 10 et 30 ans.

A quoi est-elle due ?

La RP est une maladie génétique due à l'altération (mutation) de gènes impliqués dans le fonctionnement et la régulation des cellules de la rétine, les photorécepteurs, indispensables pour la vision.

Dans la moitié des cas, la personne atteinte est la première à l'être dans la famille. On dit alors que son cas est sporadique. Dans ce cas la maladie est la conséquence d'un « accident génétique », mais cette altération (mutation) d'un gène, survenue inopinément, est transmissible à la descendance. Dans l'autre moitié des cas, la RP est dite « familiale », car au moins deux personnes de la même famille sont atteintes. Dans tous les cas, la transmission se fait selon plusieurs modes : autosomique dominant, autosomique récessif, transmission

liée à l'X (voir chapitre « Aspects génétiques »).

Les gènes responsables sont très nombreux, plus de 39 à ce jour. L'altération de certains gènes est plus fréquente. Dans les formes autosomiques dominantes, la mutation de la *rhodopsine* (*RHO*) se retrouve dans un cas sur quatre tandis qu'une mutation du gène *retinitis pigmentosa 1* (*RP1*) est présente dans 6 à 8 % des cas. *Retinitis pigmentosa GTPase regulator* (*RPGR*) est le gène majeur des formes dont la transmission est liée au chromosome X (voir chapitre « Aspects génétiques »).

Quelles en sont les manifestations ?

La RP débute généralement par des problèmes de vue lorsque l'intensité de la lumière diminue (héméralopie). Des difficultés d'adaptation à l'obscurité sont fréquentes, par exemple lors du passage d'une pièce très éclairée vers une pièce sombre.

Puis progressivement, le champ visuel se rétrécit avec l'impossibilité de voir les choses en haut, en bas ou sur les côtés, donnant une impression de « vision en tunnel » : cela correspond à une réduction de la vision périphérique. Cette atteinte est bilatérale, les deux yeux sont affectés. La vie quotidienne s'en ressent progressivement : présence d'une certaine maladresse, difficultés à conduire de nuit, parfois aussi de jour faute d'avoir une vision globale de la route, percussion fréquente d'objets au cours de la marche...

Des troubles dans la vision des couleurs, plus particulièrement le bleu et jaune, sont souvent présents (dyschromatopsie). Parfois, une sensibilité accentuée à une forte intensité lumineuse (photophobie) peut apparaître plus tard.

La vision centrale est généralement conservée jusqu'à des stades tardifs de la maladie. Sa diminution se manifeste d'abord par des difficultés à réaliser des activités minutieuses ou à lire puis, progressivement l'acuité visuelle diminue et aboutit généralement à la cécité. Dans certains cas d'autres problèmes oculaires peuvent s'ajouter à la RP, tel qu'un œdème maculaire, et entraîner une baisse de la vision centrale avant le rétrécissement majeur du champ visuel.

D'autres problèmes oculaires apparaissent plus fréquemment chez les personnes atteintes de RP que dans la population générale tel que la myopie dans les formes de transmission liée à l'X (mauvaise vision de loin) ou un astigmatisme important survenant souvent dans les formes précoces et sévères (vision brouillée déformée). La cataracte, qui est une opacification du cristallin perturbant progressivement la vision, est également une complication fréquente de la RP.

Pour les formes héréditaires, il semblerait qu'il existe une relation entre le mode de transmission de la RP et la sévérité de la maladie. Les formes de transmission autosomique dominante sont généralement les formes les moins sévères, l'évolution de la maladie étant plus lente, la vision centrale est préservée plus longtemps. De plus, dans ces formes, les manifestations de la RP varient d'un individu à l'autre (pénétrance variable). Les formes de transmission autosomique récessive débutent généralement plutôt avant 20 ans et les formes liées à l'X sont les formes les plus sévères, avec un début plus précoce.

Il existe une maladie appelée la *cone-rod* dystrophie qui est parfois comprise sous le terme de RP. Cette maladie ne présente pas les mêmes manifestations que la RP : la vision centrale est perdue en premier, ensuite la vision périphérique.

La RP peut être associée à d'autres manifestations et fait alors partie de syndromes (ensemble de manifestations physiques) différents et très variés. Le terme de RP est parfois

utilisé au pluriel ou associé par extension à celui de rétinopathie pigmentaire pour désigner ce groupe hétérogène de maladies génétiques ayant en commun la présence d'une RP. Dans les plus fréquentes, on retrouve le syndrome de Usher dans lequel la RP est associée à une surdité présente dès la naissance. Le syndrome de Bardet Biedl associe en plus de la RP, une obésité, une déficience intellectuelle, la présence de doigts surnuméraires (polydactylie) et des malformations génitales et rénales. Ces syndromes ont en commun la présence d'une RP mais sont des maladies différentes de la RP « isolée » ou parfois dite non-syndromique.

Comment expliquer les symptômes ?

La rétine est un tissu situé au fond de l'oeil dans lequel se forment les images. Elle se divise en deux parties : la rétine nerveuse constituée de plusieurs millions de cellules, les photorécepteurs qui fixent la lumière, et une couche plus mince, l'épithélium pigmentaire. Les photorécepteurs se divisent en deux types de cellules, les cônes et les bâtonnets (*cone* et *rod* en anglais, respectivement). Les cônes fonctionnent à la lumière du jour et permettent à notre œil de distinguer les détails et de percevoir les couleurs. La partie centrale de la rétine ou fovéa est spécialisée dans cette perception des détails et est presque exclusivement constituée de cônes, tandis que tout le reste de la rétine, y compris la macula, est largement dominé par les bâtonnets. Ces derniers interviennent lorsque la lumière diminue ou dans des conditions de faible illumination. La vision périphérique quant à elle est médiée par les cônes en pleine lumière, et par les bâtonnets dans la pénombre.

Dans la RP, la capacité de la rétine à répondre à la lumière est affectée. Cette altération est due à la destruction progressive des bâtonnets puis des cônes, ce qui a pour conséquence l'apparition progressive de petits dépôts pigmentés dans la rétine donnant ainsi le nom à la maladie, et de zones non vues dans le champ visuel appelées scotomes. La fusion des scotomes périphériques explique cette impression de vision « en tunnel ».

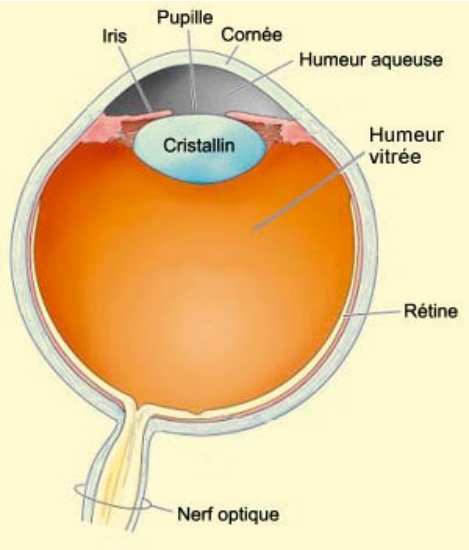

Figure 1 : Schéma de l'œil.
(http://www.lecerveau.mcgill.ca)

Quelle est son évolution ?

L'évolution de la RP est variable d'une personne à l'autre mais elle est généralement assez lente et s'étend sur plusieurs dizaines d'années. Malgré une évolution continue, elle peut donner une impression d'une alternance de longues phases de stagnation, suivies de phases de dégradation rapide. Parfois, les personnes atteintes de RP peuvent garder une petite partie du champ visuel jusqu'à un âge avancé et certaines formes peu sévères ou d'apparition tardive n'aboutissent pas nécessairement à la cécité complète.

Le diagnostic

Comment fait-on le diagnostic de la rétinite pigmentaire ?

La plupart du temps, le diagnostic est établi lors d'un bilan ophtalmologique effectué suite à des problèmes de vision nocturne, un accident par défaut de vision périphérique, ou une baisse d'acuité visuelle. Des examens complémentaires confirmeront le diagnostic. L'électrorétinogramme (ERG) permet d'explorer l'activité de la rétine au cours d'une stimulation lumineuse et met en évidence le dysfonctionnement des bâtonnets et des cônes. La réalisation d'un ERG ne nécessite pas d'hospitalisation, il est indolore mais se fait parfois sous anesthésie locale. L'examen du fond de l'œil avec une petite lampe (ophtalmoscope), après avoir dilaté la pupille avec un collyre aproprié, mettra en évidence la présence des dépôts pigmentés (scotomes) dans la partie atteinte. Un examen du champ visuel, central et périphérique, sera réalisé grâce au périmètre de Goldman et permettra d'évaluer le handicap visuel.

D'autres examens complémentaires peuvent éventuellement être réalisés mais ne sont pas obligatoires pour le diagnostic de la RP : l'electrooculogramme (EOG) explore l'activité des cellules de la rétine. Le test d'adaptométrie mesure la capacité de l'œil à s'adapter à l'obscurité. Les Potentiels Evoqués Visuels (PEV) explorent, quant à eux, l'activité du nerf optique et des voies visuelles (fibres nerveuses qui transmettent l'information de la rétine au cerveau). Enfin, une angiographie fluorescéinique peut être prescrite et permet de prendre des photos du fond de l'œil : un colorant, la fluorescéine, est injecté dans la veine du bras et quelques secondes après, arrive au niveau du fond de l'œil qui est alors observé.

Lorsque le diagnostic de RP est posé, le médecin recherchera si d'autres anomalies sont présentes afin d'écarter tout autre maladie dont la RP est l'une des manifestations cliniques, comme le syndrome de Usher par exemple.

Peut-on confondre cette maladie avec d'autres ? Lesquelles ? Comment faire la différence ?

Dans certains cas, la RP peut se manifester dès la naissance ou quelques mois après, et pourrait être confondue avec l'amaurose congénitale de Leber. De plus, des anomalies génétiques communes sont présentes dans les deux maladies. Elle peut également être confondue avec des anomalies stationnaires du fonctionnement de la rétine ou bien encore des dystrophies des cônes (ou *cones dystrophies*), maladies se caractérisant uniquement par une atteinte des cônes de la rétine. La RP peut être confondue avec la choroidérémie, maladie se manifestant également par une réduction progressive du champ visuel et des tâches pigmentées dans le fond de l'œil. Elle peut être confondue avec les cécités nocturnes congénitales dites stationnaires dans lesquelles la perte de vision se limite à la vision nocturne. Enfin, certaines infections ou inflammations de l'œil ainsi que des intoxications médicamenteuses peuvent donner les mêmes manifestations oculaires que la RP.

Peut-on dépister cette maladie chez les personnes à risque avant qu'elle ne se déclare ?

Un test génétique est réalisable chez les membres de la famille d'une personne atteinte d'une forme familiale de RP mais uniquement lorsque l'anomalie génétique (mutation) a été identifiée chez la personne atteinte. Il consiste à rechercher chez les apparentés à risque (parents, enfants, frères et sœurs de malade) l'anomalie génétique à partir d'une prise de

sang, avant même l'apparition de tout symptôme. Ainsi, c'est une étude de biologie moléculaire qui peut répondre à cette question, en recherchant directement la mutation dans le gène impliqué. Cependant ce diagnostic prédictif ou pré-symptomatique ne doit se faire qu'en respectant un certain nombre de principes, du fait de ses implications psychologiques. Ces tests ne peuvent être réalisés que dans le cadre de consultations spécialisées, pluridisciplinaires, regroupant des généticiens et des psychologues. Les délais entre la première consultation et le prélèvement pour les analyses génétiques doivent permettre au demandeur du test de pouvoir éventuellement renoncer à connaître son statut. Ce délai, dans certains cas, peut atteindre plusieurs mois. Aucun test diagnostique n'est réalisé lors de la première consultation. Le candidat au test doit être majeur et autonome ; il doit signer une fiche de consentement éclairé c'est-à-dire donner son accord après avoir reçu toutes les informations nécessaires sur le déroulement du test, ses conséquences et les alternatives possibles. Les résultats sont confidentiels et ne sont rendus qu'au seul intéressé. Toutes ces précautions sont prises afin que les personnes à risque aient le temps de réfléchir. Un suivi psychologique est proposé après le rendu du test et ceci quelque soit le résultat puisque des conséquences indésirables sont possibles parfois même en cas de résultat favorable. Il est parfois souhaitable de faire le diagnostic précoce de la maladie pour permettre une prise en charge et une surveillance appropriées.

Si l'anomalie génétique n'est pas identifiée, un électrorétinogramme (ERG) peut être réalisé pour dépister une RP chez les autres membres de la famille d'une personne atteinte de RP. En effet, celui-ci peut mettre en évidence des anomalies du fonctionnement (fonctionnelles) des cônes et des bâtonnets avant l'apparition de symptômes.

Les aspects génétiques

Quels sont les risques de transmission aux enfants ?

La RP se transmet selon des modes très variés (hétérogénéité génétique), le risque de transmission aux enfants est différent selon chaque type d'hérédité. Environ 15-20 % des RP familiales sont de type autosomique dominant, 20-25 % de type autosomique récessif et 10-15 % sont liées à l'X. Enfin, des mutations de l'ADN mitochondrial sont également retrouvées dans certains cas de RP.

Transmission de type autosomique dominante (*figure 2*)

Lorsque la maladie est dite autosomique dominante, cela signifie qu'elle peut se transmettre de génération en génération. Une personne atteinte a un risque sur deux de transmettre la maladie à ses enfants à chaque grossesse, quel que soit leur sexe : un seul exemplaire du gène muté, transmis soit par la mère soit par le père, entraîne l'apparition de la maladie.

Transmission de type autosomique récessive (*figure 3*)

Lorsque la maladie est dite autosomique récessive, seuls les enfants ayant reçu le gène altéré (gène muté) à la fois de leur père et de leur mère, sont atteints. Ainsi, les personnes atteintes sont porteuses de deux exemplaires du gène muté (elles sont dites homozygotes, quand les gènes mutés sont identiques ou hétérozygotes composites, quand les deux gènes mutés sont différents) alors que chacun des parents n'en est porteur qu'à un seul exemplaire (ils sont dits hétérozygotes). Dans ce cas les parents sont des porteurs sains, ils ne présentent pas les signes de la maladie. Cette maladie ne touche donc habituellement que des frères et sœurs dans une même famille. La probabilité d'avoir un autre enfant atteint est de un sur quatre.

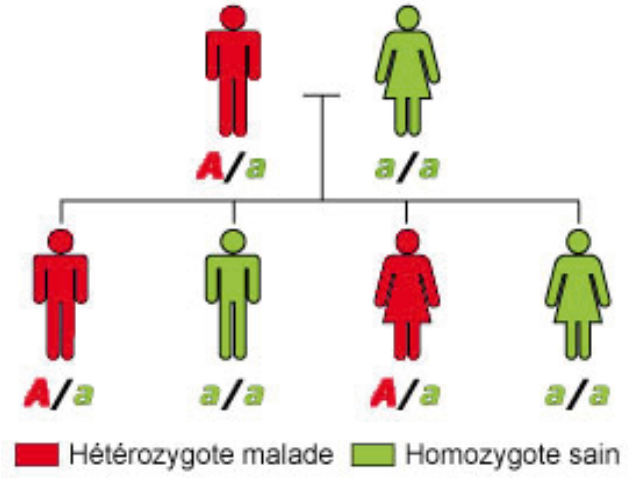

Figure 2
Transmission autosomique dominante
Un des parents possède une copie muté du gène (A) et est atteint de la maladie, tout comme son enfant A/a. A chaque grossesse, le risque qu'un enfant d'une personne A/a soit malade est de 50 %.
Les enfants a/a ne sont pas malades et ne peuvent pas transmettre la maladie (ils portent deux copies normales du gène a/a).
Orphaschool. Transmission des maladies génétiques (http://www.orpha.net/orphaschool/formations/transmission/Ressources/1-AD/AD-1.png)

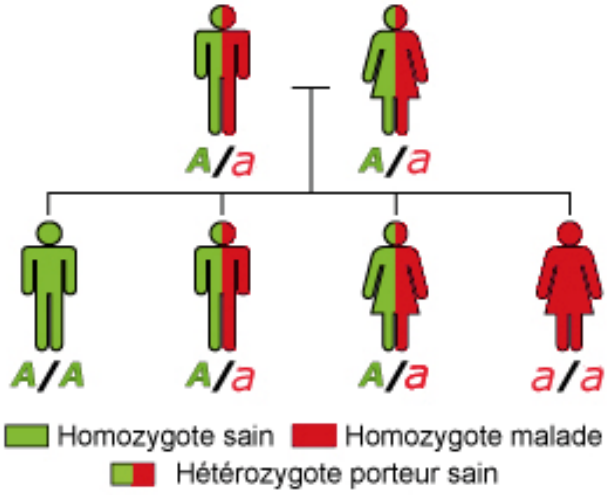

Figure 3
Transmission autosomique récessive
Les deux parents portent une copie du gène muté (a) et une copie du gène normal (A) : ils ne sont pas malades (ont dit qu'ils sont hétérozygotes).
L'enfant a/a a récupéré les deux gènes mutés de son père et de sa mère : il est atteint de rétinite pigmentaire (on dit qu'il est homozygote).
Les enfants A/a portent le gène, ils sont hétérozygotes : ils ne développeront pas la maladie, mais risquent de transmettre le gène comme leurs parents. On les appelle porteurs sains.
L'enfant A/A n'a pas récupéré le gène muté ni de sa mère, ni de son père : il n'est pas malade et ne risque pas de transmettre la maladie.
Orphaschool. Transmission des maladies génétiques (http://www.orpha.net/orphaschool/formations/transmission/Ressources/2-AR/AR0.png)

Transmission récessive liée à l'X (*figure 4*)

Lorsque la maladie est dite récessive liée au chromosome X, cela signifie qu'elle touche essentiellement les personnes du sexe masculin. La femme porteuse d'un gène altéré situé sur un de ses deux chromosomes X n'a habituellement aucune manifestation de la maladie ; le gène non altéré situé sur le second chromosome X vient compenser ce défaut. En revanche, un enfant de sexe masculin qui a ce même défaut sur le seul chromosome X qu'il possède (et qu'il a hérité de sa mère), développera la maladie. Une femme hétérozygote (ou conductrice) pourra donner naissance une fois sur deux à un garçon malade ; si aucune de ses filles n'est malade mais une sur deux peut être en revanche conductrice comme sa mère et pourra avoir des fils atteints.

Un homme malade n'aura que des enfants indemnes. Cependant, toutes ses filles sont obligatoirement conductrices puisqu'elles reçoivent de leur père son chromosome X porteur du gène défectueux. En revanche, tous ses garçons héritant du chromosome Y, non impliqué dans la maladie, sont indemnes.

Si le père est atteint de RP et la mère est conductrice : toutes les filles auront donc obligatoirement un chromosome X muté, celui provenant du père. Celles qui auront reçu deux exemplaires du chromosome muté seront malades. Tous les garçons auront un risque sur deux d'être atteints en recevant le chromosome X muté de leur mère hétérozygote.

En cas de mutation nouvellement apparue chez l'enfant atteint (néomutation), certaines mères d'enfant malade ne sont pas conductrices ; le risque ne concernera plus tard que les fils à naître des filles de ce dernier.

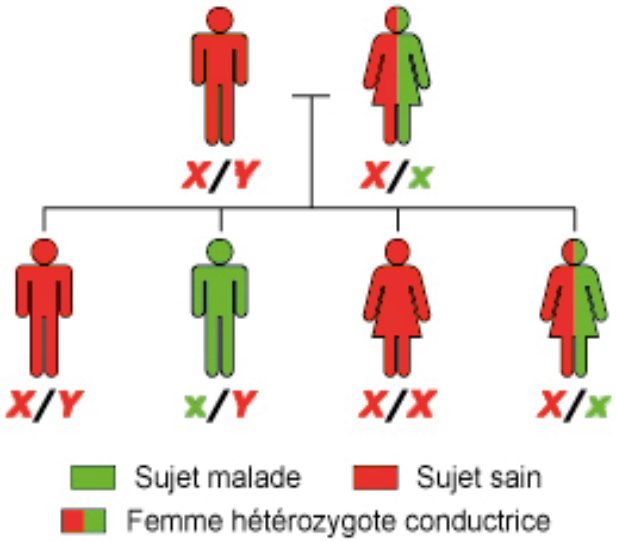

Figure 4
Transmission liée à l'X
A chaque grossesse, le risque :
- qu'un garçon soit malade est de 50 %
- qu'une fille soit malade est de 50 %. Les filles sont moins sévèrement atteintes que les garçons.
(Orphaschool. Transmission des maladies génétiques. http://www.orpha.net/orphaschool/formations/transmission/Transmission.html)

Autres modes de transmission beaucoup plus rares

- Beaucoup plus rarement, l'anomalie génétique peut être d'origine mitochondriale. Dans ce cas, les femmes malades transmettent la maladie à tous leurs enfants quel que soit leur sexe mais les hommes malades ne transmettent la maladie à aucun de leurs enfants.

- Enfin, également dans de très rares cas, la RP est liée à une disomie uniparentale : le malade a deux chromosomes provenant d'un même parent, au lieu d'en avoir un d'origine maternelle et un d'origine paternelle. Dans la RP, l'enfant reçoit deux chromosomes identiques (copie l'un de l'autre et portant le gène muté), d'un seul de ses parent (isodisomie uniparentale). Ce mode de transmission reste exceptionnel.

Dans tous les cas, il est fortement conseillé de prendre un rendez vous en consultation de génétique (dans un centre de génétique médicale) pour une évaluation précise du risque et pour recevoir les explications appropriées avant tout désir de grossesse.

Peut-on faire un diagnostic prénatal ?

Le diagnostic prénatal consiste à rechercher l'anomalie génétique sur des cellules fabriquées par le fœtus. Les deux techniques utilisées sont l'amniocentèse et le prélèvement des villosités choriales. L'amniocentèse permet d'examiner les cellules flottant dans le liquide entourant le fœtus (liquide amniotique) afin de rechercher l'anomalie génétique à l'origine de la maladie. Le prélèvement se fait sous anesthésie locale à l'aide d'une seringue. Cet examen est proposé vers la 15e semaine de grossesse.

Le prélèvement des villosités choriales a l'avantage de se pratiquer plus tôt au cours de la grossesse : il consiste à prélever une très petite quantité de tissu à l'origine du placenta (le trophoblaste) à l'extérieur de l'enveloppe où le fœtus se développe. Le test est généralement réalisé vers la 11e semaine de grossesse.

Ces examens entraînent un risque faible de fausse couche, différent selon le choix de la technique de prélèvement, qu'il convient de discuter en consultation de génétique au préalable.

Si une mutation spécifique de la RP est mise en évidence par le diagnostic prénatal, il reste cependant très difficile de prédire l'âge d'apparition et la vitesse de progression de la RP. En effet, les manifestations de la maladie sont très variables, même entre les personnes porteuses de la même mutation de gène.

Quels sont les risques pour les autres membres de la famille ?

Si un membre de la famille est atteint, il y a un risque pour que d'autres le soient aussi, même s'il s'agit d'un cas isolé. Dans ce dernier cas, la mutation est par la suite, transmissible à la descendance. C'est pourquoi il est important de prévenir les autres membres de la famille une fois le diagnostic posé, pour qu'ils puissent, s'ils le souhaitent, se faire examiner.

Le traitement, la prise en charge, la prévention

Existe-t-il un traitement pour cette pathologie ?

Il n'existe pas, à l'heure actuelle, de traitement permettant de guérir de la RP.

Quelques précautions peuvent ralentir la progression de la maladie. Le port de verres protecteurs et filtrants adaptés, protégeant de la luminosité et des rayons ultraviolets est recommandé. Leur but est surtout de diminuer la sensation d'éblouissement, tout comme le port d'un chapeau à visière. Il est également conseillé d'éviter les expositions au soleil sans cette protection (mer, montagne).

Un apport en vitamine A et E pourrait ralentir l'altération des cellules impliquées, les cônes et les bâtonnets. Cet effet bénéfique reste encore très discuté par la communauté médicale et scientifique. Si ce traitement est proposé, un dosage régulier des triglycérides, des enzymes du foie et du rétinol plasmatique est réalisé par simple prise de sang. De plus, la vitamine A est source de malformation chez le fœtus, sa prescription chez les femmes en âge d'avoir des enfants doit être plus particulièrement surveillée.

En cas de cataracte, une intervention chirurgicale est conseillée. Cette opération n'est pas différente de celle réalisée chez les personnes qui ne sont pas atteintes de RP.

Quelles sont les autres modalités de traitement pour cette maladie ?

Malgré l'absence de traitements curatifs, diverses aides « basse vision » peuvent être proposées lorsque la vision centrale est atteinte. En effet, la vision peut souvent être améliorée par des appareils spéciaux. Il s'agit d'aides optiques comme des lunettes grossissantes, des loupes, des télescopes ou d'aides non-optiques qui consistent en un ensemble d'articles susceptibles de faciliter les activités de la vie quotidienne : livres et revues à gros caractères, cartes à jouer à gros numéros, cadrans de téléphone et calculatrices à gros caractères, montres parlantes par exemple. Enfin des aides électroniques comme des systèmes de télévision en circuit fermé avec appareils grossissants et dispositifs de lecture informatisés intégrés sont utiles dans certaines circonstances.

Comment se faire suivre ?

Le suivi est fait par un médecin ophtalmologiste. Il est aussi recommandé de rencontrer un médecin généticien connaissant les maladies oculaires. Ce médecin va pouvoir expliquer aux parents le mode de transmission de la maladie et les risques encourus par les membres de la famille et les options qui s'offrent à eux.

Vivre avec

Quelles sont les conséquences de la maladie sur la vie familiale, professionnelle, sociale, scolaire, sportive ?

Dans la RP, la perte de la vision est progressive, la personne atteinte doit donc adapter ses habitudes quotidiennes en fonction de ses capacités visuelles. L'altération des capacités visuelles peut avoir un retentissement important sur la vie des enfants atteints de RP, en particulier sur leur scolarité qui ne peut, parfois, se poursuivre en milieu scolaire ordinaire. L'orientation professionnelle devra également être adaptée aux capacités visuelles. La RP est généralement incompatible avec la conduite automobile.

Une prise en charge psychologique est très utile afin d'optimiser l'insertion socioprofessionnelle et d'apprendre à vivre avec une maladie progressive qui peut aboutir à la cécité.

En savoir plus

Où en est la recherche ?

Actuellement, les chercheurs visent à localiser tous les gènes responsables de la RP et à

mieux comprendre les mécanismes impliqués dans les manifestations de la maladie afin d'en améliorer le traitement. Plusieurs pistes thérapeutiques font également l'objet de nombreux travaux : thérapie génique, facteurs neutrophiques, cellules souches, rétine artificielle, restauration des fonctions visuelles par greffe de cellules rétiniennes et traitements pharmacologiques. Cependant, ces approches restent à ce jour encore loin des applications thérapeutiques pour le traitement de la RP.

Où obtenir des informations complémentaires ?

En contactant les associations de malades consacrées aux malvoyants et aux maladies de la rétine. Vous trouverez leurs coordonnées en appelant **Maladies Rares Info Services** au 0 810 63 19 20 (Numéro azur, prix d'un appel local) ou sur le site **Orphanet** (www.orphanet.fr).

Les prestations sociales en France

En France, les familles peuvent obtenir une allocation d'éducation de l'enfant handicapé (AEEH), de même que les adultes ont la possibilité d'obtenir une allocation d'adulte handicapé en faisant un dossier auprès de la Maison Départementale des Personnes Handicapées (MDPH). Suivant leur état, une prestation de compensation peut aussi être allouée aux malades. Enfin, une carte d'invalidité permet aux personnes handicapées majeures ou mineures dont le taux d'incapacité atteint ou dépasse 80 %, de bénéficier de certains avantages fiscaux ou de transports. L'orientation vers les établissements spécialisés est également sous le contrôle de la Maison Départementale des personnes handicapées.

POUR OBTENIR D'AUTRES INFORMATIONS SUR CETTE MALADIE

CONTACTEZ

Maladies Rares Info Services au 0 810 63 19 20
numéro azur, prix d'une communication locale

OU CONSULTEZ ORPHANET www.orphanet.fr

CE DOCUMENT A ÉTÉ RÉALISÉ PAR :

orphanet

AVEC LA COLLABORATION DE :

Professeur José-Alain Sahel

Centre de référence des dystrophies rétiniennes héréditaires
Centre Hospitalier National d'Ophtalmologie des Quinze-Vingts, Paris

Docteur Christian Hamel

Centre de référence des affections sensorielles génétiques
Service d'ophtalmologie
Hôpital Gui de Chauliac, Montpellier

Association Française des Conseillers en Génétique

Retina France

Fédération Nationale des Déficients Visuels

Association Nationale des Parents d'Enfants Aveugles

Information et Recherche sur la Retinite Pigmentaire